

ИНТРАОПЕРАЦИОННЫЙ АРТЕРИАЛЬНЫЙ ТРОМБОЗ В ХИРУРГИИ БОЛЬШИХ И ГИГАНТСКИХ ЧАСТИЧНО ТРОМБИРОВАННЫХ АНЕВРИЗМ СРЕДНИХ МОЗГОВЫХ АРТЕРИЙ

Ш.Ш. Элиава, Ю.В. Филипенко, О.Д. Шехтман, В.А. Лукшин, Ан.Н. Коновалов

НИИ нейрохирургии им. акад. Н.Н. Бурденко, Москва

Цель работы: Изучить частоту интраоперационного тромбоза артерий (ИТА) при микрохирургическом лечении больших и гигантских частично тромбированных аневризм средней мозговой артерии (СМА) и оценить методы лечения данного осложнения.

Материал. В исследуемую группу включены 53 пациента, оперированные по поводу частично тромбированных аневризм СМА в НИИ нейрохирургии им. Н. Н. Бурденко за период с января 2005 г. по сентябрь 2014 г. Пациентов с большими аневризмами (15–25 мм) было 32, с гигантскими (>25 мм) — 21. Функциональный исход пациентов оценивали на основании модифицированной шкалы Ренкина (МШР).

Результаты. Клипирование аневризм выполнено у 47 пациентов, треппинг — у 3 и укрепление стенок — у 3. ИТА наблюдался у 10 (18,9%) пациентов. Из 7 пациентов, которым проводили пункционное введение в тромбированную артерию модифицированной рекомбинантной проурокиназы (mr-proUK), без изменений в неврологическом статусе выписаны 5 (71,4%), с умеренным ухудшением (МШР2) — один (14,3%) и с выраженным ухудшением (МШР 4) — один (14,3%). Среди 3 пациентов с ИТА, у которых не применяли пункционное введение mr-proUK, у двух отмечалось выраженное ухудшение (МШР 3 и 4) и у одного — умеренное (МШР2).

Заключение. Основной фактор риска тромбоза ветвей СМА — проведение тромбэктомии на фоне временного треппинга. Метод пункции тромбированной ветви СМА и инъекции в ее просвет фибринолитика является одним из возможных путей устранения ИТА с эффективностью 71,4%. При невозможности восстановления кровотока с помощью медикаментозного фибринолиза следует проводить реваскуляризацию дистальных отделов тромбированной артерии.

Ключевые слова: частично тромбированные аневризмы, большие и гигантские аневризмы, тромбэктомия, тромбоз мозговых артерий, фибринолиз, проурокиназа, аневризмы средних мозговых артерий

Objective. To study the frequency of intraoperative arterial thrombosis (IAT) during microsurgical treatment of large and giant partially thrombosed aneurysms of middle cerebral arteries (MCA) and to assess various options to treat this complication.

Materials. The consecutive series of 53 patients operated on for partially thrombosed MCA aneurysms in Burdenko Neurosurgical Institute from January 2005 to September 2014 were analyzed. The large aneurysms (15–25 mm) were seen at 32 patients, giant (> 25 mm) aneurysms — at 21 patients.

Results. The aneurysm clipping was performed at 47 patients, trapping — at 3, wrapping with surgical gauze — at 3. IAT was diagnosed at 10 (18.9%) patients. The injection of modified human recombinant prourokinase (mr-proUK) in the thrombosed artery was performed at 7 patients, among them 5 (71.4%) patients were discharged without any changes in the neurological status, one (14.3%) patient — with moderate deterioration (MRS 2) and one (14.3%) patient — with severe deterioration (MRS 4). Among patients without injection of mr-proUK (3 persons) two patients suffered from severe (MRS 3 and 4) and one — from moderate deterioration (MRS 2).

Conclusion. The main risk factor for thrombosis of MCA branches is thrombectomy under condition of temporary trapping. The injection of fibrinolytic drugs in thrombosed MCA branch is an effective method to treat IAT. The revascularization operation (bypass) should be considered in the case of fibrinolytic agent fails to solve the problem.

Key words: partially thrombosed aneurysms, large and giant aneurysms, thrombectomy, thrombosis of cerebral arteries, fibrinolysis, r-proUK, aneurysms of middle cerebral artery.

Известно, что около 40–50% больших и гигантских аневризм головного мозга имеют внутрисполостные тромбы [2, 8, 12]. Риск разрыва частично тромбированных аневризм сопоставим с таковым при полностью функционирующих аневризмах и высока вероятность ишемического инсульта вследствие дистальной тромбоэмболии [2, 8, 22]. В этой связи большинство аневризм с внутрисполостными тромбами необходимо оперировать [2, 8, 11, 17].

В НИИ нейрохирургии им. Н.Н. Бурденко накоплен большой опыт лечения пациентов с большими и гигантскими частично тромбированными аневризмами средних мозговых артерий (СМА). У подавляющего большинства пациентов такие аневризмы оперированы прямым путем с использованием микрохирургической техники. Одним из на-

иболее грозных осложнений при таких операциях, способным привести к тяжелым неврологическим последствиям, является тромбирование ветвей СМА.

Цель работы: Изучить частоту интраоперационного тромбоза артерий (ИТА) при микрохирургическом лечении больных с большими и гигантскими частично тромбированными аневризмами СМА и оценить методы лечения данного осложнения.

Материал и методы

Характеристика исследуемой группы

В исследуемую группу включены 53 пациента, которым выполнены микрохирургические операции по поводу частично тромбированных аневризм

Таблица 1 / Table 1

СМА в НИИ нейрохирургии им. Н. Н. Бурденко за период с 01.01.2005 г. по 30.09.2014 г.

Возраст пациентов составил 26—67 лет (средний возраст 43,6 года). Мужчин было 29, женщин — 24. Больных с кровоизлиянием в анамнезе — 40, без кровоизлияния — 13. Пациентов с большими аневризмами (15—25 мм) — 32, с гигантскими (>25 мм) — 21.

В исследование не включены пациенты, оперированные в течение 2 нед с момента кровоизлияния. Риски лечения больных в остром периоде кровоизлияния сопряжены с другими факторами (ангиоспазм, отек, гидроцефалия и др.). Тромбы в таких аневризмах, как правило, не организованы и мягкие по структуре, что не является серьезным осложняющим хирургическим фактором.

Размер и форму аневризм изучали на основании данных КТ-ангиографии или прямой субтракционной ангиографии, а также магнитно-резонансной томографии и аксиальных КТ головного мозга с контрастным усилением. В случаях, когда контрастируемая часть аневризмы была меньше ее общих размеров, такую аневризму считали частично тромбированной.

Все аневризмы СМА, содержащие внутрисполостные тромбы, разделены на 3 типа:

I. Мешотчатые частично тромбированные аневризмы с распространением тромбов на область шейки — 13 пациентов.

II. Мешотчатые частично тромбированные аневризмы без тромбов в области шейки — 32 пациента.

III. Фузиформные частично тромбированные аневризмы — 8 пациентов.

Методы лечения

Все пациенты исследуемой группы были оперированы прямым доступом с использованием микроскопической техники. Для оценки локального кровотока на операции применяли контактную ультразвуковую доплерографию (DWL MultiDop P) с датчиком 1—2 мм (16 МГц).

Общая характеристика проведенных операций, интраоперационных и послеоперационных осложнений в зависимости от типа аневризмы приведена в табл. 1.

Оценка неврологического статуса

При оценке выраженности неврологических осложнений использована следующая градация: умеренное ухудшение, выраженное ухудшение, смерть.

Под умеренным ухудшением подразумевали появление или усугубление у пациента неврологической симптоматики, не ограничивающей его умственные, речевые и двигательные возможности.

Под выраженным ухудшением понимали появление или усугубление у пациента психических, речевых, двигательных или бульбарных расстройств.

Степень неврологических расстройств у оперированных пациентов также оценивали на основании модифицированной шкалы Ренкина (МШР).

Характеристика пациентов с частично тромбированными аневризмами СМА / The characteristics of patients with partially thrombosed aneurysms of MCA

Характеристика	Тип аневризм			Всего
	I	II	III	
Число пациентов	13	32	8	53
Большие аневризмы	5	23	4	32
Гигантские аневризмы	8	9	4	21
Клипирование	11	32	4	47
Треппинг	0	0	3	3
Укрепление	2	0	1	3
Интраоперационный разрыв аневризмы	0	5	0	5
ИТА	6	1	3	10
Умеренное ухудшение	1	1	1	3
Выраженное ухудшение	2	2	2	6
Смерть	0	1	0	1

Оценку изменений неврологического статуса проводили по состоянию больного спустя 1—3 нед после операции.

Результаты исследования

Тактика хирургического лечения зависела от типа частично тромбированных аневризм, вследствие чего результаты лечения мы рассматриваем отдельно в каждой группе.

Первая группа: пациенты с мешотчатыми частично тромбированными аневризмами, у которых тромбы распространялись на область шейки (I тип).

Особенностью данной группы являлось то, что таким пациентам затруднительно провести обычное клипирование аневризм вследствие невозможности смыкания бранш над плотными организованными тромбами в области шейки.

В 11 из 13 наблюдений клипирование шейки было проведено после тромбэктомии. У 2 пациентов этой группы с неразорвавшимися аневризмами от попыток клипирования решено отказаться, вследствие того, что интраоперационно, помимо значительного тромбирования полости аневризмы, также отмечены выраженные атеросклеротические поражения несущих аневризму артерий и стенок аневризмы в области шейки. В обоих наблюдениях проведено укрепление стенок аневризм хирургической марлей и клеем на основе цианоакрилата («Омпех»).

Тромбэктомия во всех случаях выполняли в условиях временного треппинга. Время треппинга, на фоне которого осуществляли тромбэктомию, варьировало от 4 до 20 мин, в среднем 10 мин.

Вскрытие тела аневризмы проводили таким образом, чтобы обеспечить свободный доступ к тромбам в области шейки и при этом сохранить достаточное пространство для установки клипс. Первоначально плотные организованные тромботические массы в

центральной части аневризмы удаляли ультразвуковым деструктором или кусачками, затем с помощью диссектора и пинцета убирали пристеночные тромбы, непосредственно прилежащие к шейке. Перед клипированием полость аневризмы промывали физиологическим раствором. Клипирование шейки аневризмы осуществляли одной или комбинацией нескольких клипс различной конфигурации с сохранением просвета СМА и ее ветвей.

Основным интраоперационным осложнением после клипирования шейки аневризмы в данной группе явилась тромботическая окклюзия ветвей СМА второго порядка (6 наблюдений). Тромбоз во всех наблюдениях был подтвержден при контактной доплерографии как постепенное (в течение 1—2 мин) снижение линейной скорости кровотока в М2-ветвях СМА вплоть до полного его прекращения. В условиях временного выключения М1-сегмента СМА и удаления клипс с шейки адекватного ретроградного кровотока не отмечали: кровотечение из аневризмы было минимальным или отсутствовало. Попытки механического внешнего размягчения тромба через стенку сосуда пинцетом и промывания тромбированных ветвей физиологическим раствором с добавлением гепарина (5000 ЕД гепарина на 20 мл физиологического раствора) дало эффект в виде восстановления доплерографически регистрируемого кровотока у одного из первых пациентов (наблюдение 1, табл. 2)

с данным осложнением. Как оказалось в последующем, этих мер оказалось недостаточно, поскольку послеоперационный период осложнился ишемическими нарушениями в зоне кровоснабжения тромбированной в ходе операции артерии.

В остальных 5 наблюдениях для устранения диагностированного в ходе операции артериального тромбоза у пациентов этой группы мы применяли фибринолитический препарат — модифицированную рекомбинантную проурокиназу человека (mr-proUK).

Методика заключалась в пункции инсулиновой иглой проксимальных отделов тромбированного сосуда или шейки аневризмы в области устья данной артерии и введении г-mrproUK интраартериально (рис. 1). Возникающее после пункции точечное кровотечение останавливалось путем его тампонады ватником в течение 1—2 мин. Восстановление кровотока при этом отмечали через 1—3 мин после введения mr-proUK. В ситуации, когда тромбировалась одна из двух ветвей в области бифуркации СМА, перед пункцией сосуда на М1-сегмент устанавливали временную клипсу для предупреждения миграции фибринолитика с кровотоком во вторую функционирующую ветвь.

Восстановить кровоток и избежать тем самым тяжелых ишемических нарушений нам удалось у 3 из 5 пациентов этой группы, у которых применяли mr-proUK. У одного пациента (наблече-

Таблица 2 / Table 2

Пациенты с интраоперационным тромбозом ветвей СМА / Patients with intraoperative thrombosis of MCA branches

№ наблюдения	Пол	Возраст, годы	Год проведения операции	Локализация аневризмы	Размер аневризмы	Операция	Фибринолиз	Ишемия	НС	МШР
Мешотчатые частично тромбированные аневризмы с тромбами в области шейки										
1	М	39	2006	Биф СМА	Гигантская	КША	Нет	Височной доли	Выраженное ухудшение	3
2	М	56	2011	Биф СМА	Гигантская	КША	Да	Правого полушария, дислокация	Выраженное ухудшение	4
3	М	43	2011	Биф СМА	Большая	КША	Да	Нет	Без изменения	2
4	М	56	2013	Биф СМА	Гигантская	КША	Да	Лобной доли	Умеренное ухудшение	2
5	М	62	2014	Биф СМА	Гигантская	КША	Да	Нет	Без изменения	1
6	М	30	2014	Биф СМА	Гигантская	КША	Да	Нет	Без изменения	0
Мешотчатые частично тромбированные аневризмы без тромбов в шейке										
7	Ж	54	2013	Биф СМА	Большая	КША	Да	Нет	Без изменения	0
Фузиформные частично тромбированные аневризмы										
8	М	44	2007	М1 СМА	Гигантская	КФП	Нет	Нет (гематома)	Выраженное ухудшение	4
9	Ж	26	2010	М2 СМА	Гигантская	КФП	Да	Нет	Умеренное ухудшение	2
10	Ж	52	2012	М3 СМА	Большая	Анастомоз	Да	Нет	Без изменения	1

Примечание: НС — изменение неврологического статуса после операции, Биф — бифуркация, КША — клипирование шейки аневризмы, КФП — клипирование с формированием просвета артерии, МШР — Модифицированная шкала Ренкина.

ние 4, см. табл. 2) ввиду отсутствия эффекта от нескольких дробных введений фибринолитика в тромбированную ветвь СМА второго порядка проведена реваскуляризация дистальных отделов этой артерии путем создания анастомоза с поверхностной височной артерией, что дало хороший клинический эффект (рис. 2). В другом случае, при тромбировании обеих ветвей СМА второго порядка (наблюдение 2, см. табл. 2), также проводили неоднократные пункции с интраартериальным введением *mg-proUK* в область бифуркации СМА и непосредственно в тромбированные сосуды. В результате восстановить кровоток удалось лишь частично. По данным доплерографии, линейная скорость кровотока в двух тромбированных ветвях была в 2 и 3 раза соответственно менее исходной. В послеоперационном периоде сформировалась большая зона ишемии с дислокационным синдромом, что потребовало проведения декомпрессивной краниэктомии (рис. 3).

Геморрагических осложнений в послеоперационном периоде после применения пункционного введения *mg-proUK* не отмечено ни в одном наблюдении.

Таким образом, ИТА после клипирования произошел у 6 (54,5%) из 11 пациентов, у которых проводили тромбэктомию из области шейки.

По данным послеоперационной прямой ангиографии, проведенной у 9 пациентов этой группы, небольшие остаточные пришеечные части аневризм отмечены в 2 случаях (в ходе операции они были укреплены хирургической марлей и клеем «Омплекс»). Ангиография подтвердила данные контактной доплерографии в отношении восстановления кровотока в тромбированных в ходе операции ветвях СМА у 3 из 5 пациентов.

Оценка неврологического статуса после хирургического лечения у 13 пациентов с частично тромбированными аневризмами в области шейки показала следующее: без изменений (МШР 0–2) выписаны 10 (76,9%) пациентов, с умеренным ухудшением (МШР3) — один (7,7%) пациент и с выраженным ухудшением (МШР4) — 2 (15,4%) пациента с ИТА (наблюдения 1 и 2, см. табл. 2). Летальных исходов в этой группе не было.

Вторая группа: пациенты с мешотчатыми частично тромбированными аневризмами со свободными от тромбов шейками (II тип).

У всех 32 пациентов этой группы проведено клипирование шейки аневризмы (рис. 4): в 21 наблюдении — на фоне временного клипирования М1-сегмента СМА, в 3 — на фоне временного треппинга (выключения М1- и двух М2-сегментов) и в 8 — без временного клипирования.

В 10 (31,3%) наблюдениях после клипирования отмечен стеноз ветвей СМА клипсой, вследствие давления на нее плотных тромботических масс в полости аневризмы. Это потребовало проведения тромбэктомии из тела аневризмы и смещения клипсы более дистально.

Основным интраоперационным осложнением во время выделения шейки и клипирования в этой группе был разрыв аневризмы у 5 (15,6%) пациентов. У двух из этих пациентов отмечены послеоперационные осложнения. У пациента 52 лет

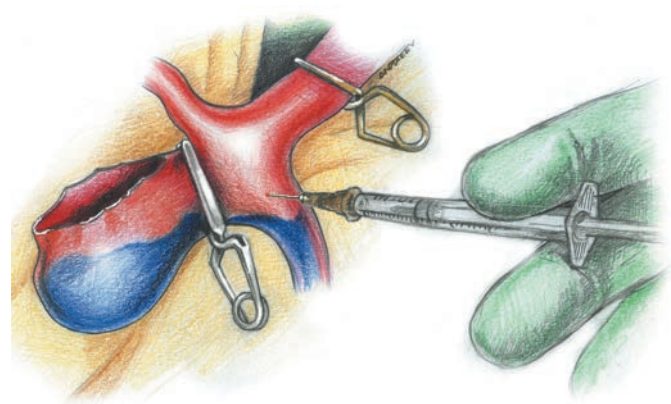


Рис. 1. Пункционное введение фибринолитика в тромбированную ветвь СМА.

Fig. 1. The puncture injection of fibrinolytic agent into thrombosed branch of MCA.

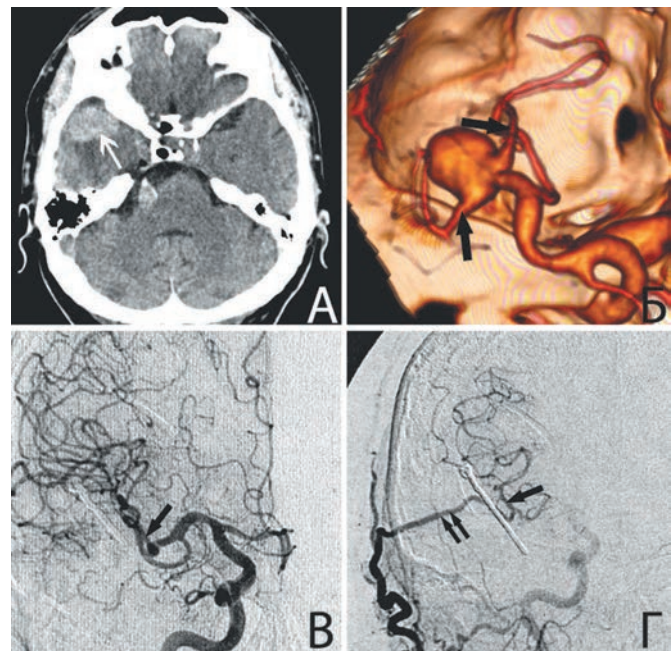


Рис. 2. Анастомоз между поверхностной височной артерией и тромбированным после тромбэктомии и клипирования шейки аневризмы М2-сегментом правой СМА. А — КТ до операции: видна тромбированная часть аневризмы (указана белой стрелкой); Б — КТ-ангиография до операции: видна функционирующая часть аневризмы; В — прямая субтракционная ангиография после операции: контрастирование бассейна правой внутренней сонной артерии; Г — прямая субтракционная ангиография после операции: контрастирование бассейна правой наружной сонной артерии. Одинарными черными стрелками указаны М2-ветви СМА, двойными стрелками — поверхностная височная артерия.

Fig. 2. The bypass between superficial temporal artery and M2 segment of right MCA which suffered from thrombosis after thrombectomy and aneurysm clipping. A — Preoperative CT: white arrow indicates the thrombosed part of aneurysm; B — Preoperative CT-angiograms demonstrates the functioning part of aneurysm; B — postoperative digital subtraction angiography: contrast enhancement of right internal carotid artery; Г — postoperative digital subtraction angiography: contrast enhancement of right external carotid artery. Single black arrows show M2 segments of MCA, double arrows — superficial temporal artery.

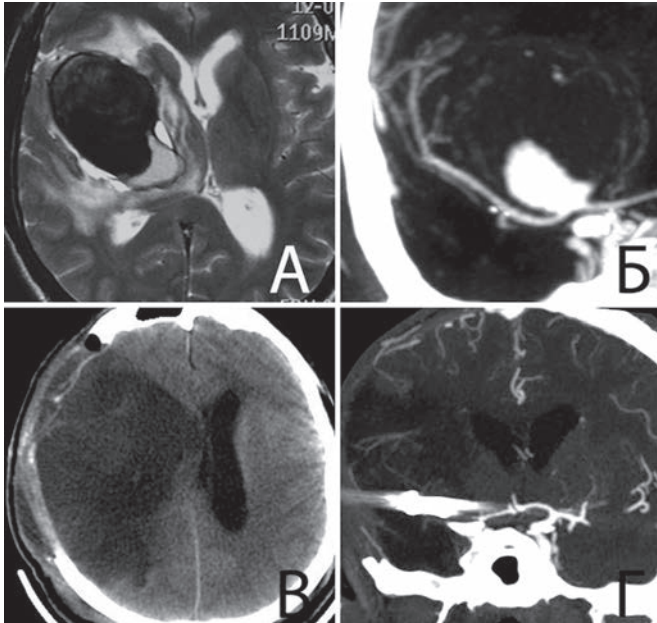


Рис. 3. Большая зона ишемии в правом полушарии головного мозга в результате ИТА двух ветвей СМА после тромбэктомии и клипирования шейки гигантской аневризмы. А — МРТ до операции: видна тромбированная часть аневризмы; Б — КТ-ангиография до операции: видна функционирующая часть аневризмы; В — КТ через 1 нед после операции: ишемия правого полушария. Г — КТ-ангиография через 3 нед после операции: отсутствие контрастирования правой СМА.

Fig. 3. The large ischemic area in right hemisphere because of IAT of two MCA branches after thrombectomy and clipping of giant aneurysm. А — Preoperative MRI demonstrates the thrombosed part of aneurysm; Б — Preoperative CT-angiograms shows the functioning part of aneurysm; В — Brain CT in 1 week after operation demonstrates the ischemic zone in right hemisphere. Г — CT aghiography in 3 weeks after operation shows no contrast filling of right MCA.

в послеоперационном периоде отмечали левосторонний гемипарез в результате повреждения дистальной лентикюлостриарной артерии. У пациентки 41 года с гигантской аневризмой СМА после операции, в ходе которой произошел распространенный разрыв аневризмы с переходом на область шейки, при КТ отмечена обширная зона ишемии в правой теменно-височной области как результат длительного вынужденного временного клипиро-

вания (30 мин) и анемии. Пациентка умерла в реанимации в результате септических осложнений.

Следует отметить, что у всех 5 пациентов разрыв происходил у места перехода плотной части стенки аневризмы в тонкую. У 3 пациентов для установки клипс и прекращения кровотечения было необходимым произвести тромбэктомию из прилежащей к месту разрыва тромбированной части мешка аневризмы.

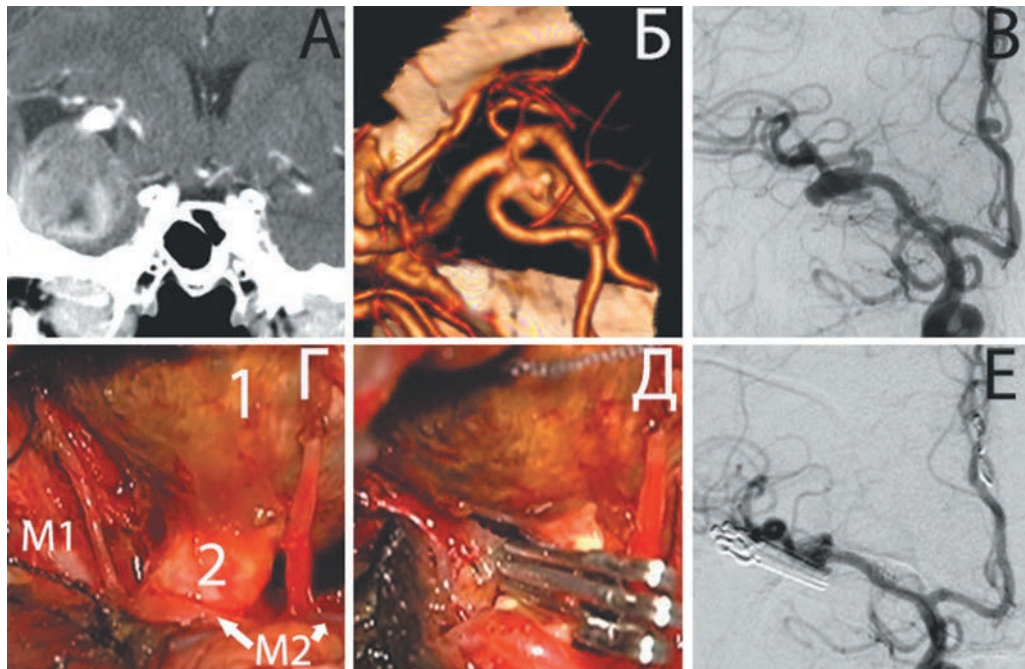


Рис. 4. Клипирование шейки гигантской большей частью тромбированной аневризмы бифуркации правой СМА у пациентки 54 лет. А — КТ до операции: видно тромбированное тело аневризмы; Б-В — КТ-ангиография и прямая субтракционная ангиография до операции: видна полностью функционирующая шейка аневризмы; Г, Д — интраоперационные фотографии: полное выключение аневризмы. М1 и М2 — сегменты СМА.

Fig. 4. The clipping of the neck of giant mostly thrombosed aneurysm of MCA bifurcation at female patient 54 years old. А — Preoperative brain CT shows the thrombosed aneurismal body; Б-В — Preoperative CT-angiography and digital subtraction angiography revealed the functioning neck of aneurysm; Г, Д — intraoperative images: 1 — thrombosed aneurismal body, 2 — neck of aneurysm; Е — postoperative digital subtraction angiography demonstrates the total clipping of aneurysm.

Среди 32 больных данной группы ИТА отмечен только в одном наблюдении (3,1%) — у пациентки 54 лет (наблюдение 7, см. табл. 2). После клипирования шейки большой аневризмы в условиях временного треппинга у пациентки стала прогрессивно снижаться линейная скорость кровотока в одной из ветвей трифуркации СМА, что сопровождалось визуальным ее потемнением и отсутствием пульсации. Ревизия устья указанной артерии не выявила значимого его стенозирования клипсой. После пункционного введения в тромбированную артерию 50 000 МЕ *mr-proUK* через 1 мин отмечено доплерографически регистрируемое восстановление кровотока, появление пульсации и изменение цвета артерии. Осложнений после операции у больной не наблюдали.

Для подтверждения выключения аневризмы после клипирования у 27 пациентов этой группы аневризма была вскрыта в месте, свободном от тромбов. В 5 наблюдениях проведено контрольное ангиографическое исследование, не выявившее функционирующих частей аневризм.

Результаты обследования после хирургического лечения у 32 пациентов с частично тромбированными аневризмами СМА без тромбов в области шейки были следующими: без изменений неврологического статуса (МШР 0—2) — 28 (87,5%) пациентов, умеренное ухудшение (МШР2) — у 1 (3,1%) пациента, выраженное ухудшение (МШР 3—4) — у 2 (6,3%) пациентов и одна (3,1%) пациентка скончалась.

Третья группа: пациенты с фузиформными частично тромбированными аневризмами (III тип).

Общим для всех 8 пациентов этой группы являлось то, что проведение обычного клипирования было невозможным.

У 2 пациентов гигантские аневризмы располагались в области М1-сегмента СМА. При оценке дооперационных снимков выявлено, что тромбы не опоясывали полость аневризмы по всему периметру (концентрически), а располагались на одной из стенок (эксцентричной части). План операции заключался в декомпрессии тела аневризмы на фоне временного треппинга и клипирования ее эксцентричной части с формированием просвета М1-сегмента.

У пациента 44 лет в результате проведенных манипуляций (время треппинга — 6 мин 45 с) интраоперационно отмечали тромбирование одной ветви бифуркации левой СМА (наблюдение 8, см. табл. 2). Были проведены прямая экстракция тромба из устья М2-сегмента СМА и промывание ветвей СМА гепаринизированным раствором NaCl 0,9%. С помощью указанных манипуляций удалось восстановить проходимость тромбированного М2-сегмента. В раннем послеоперационном периоде при КТ у пациента отмечена внутримозговая гематома, в связи с чем проведена повторная операция с целью ее эвакуации. В неврологическом статусе после операции у пациента отмечены глубокий правосторонний гемипарез и афазия.

У другой пациентки 27 лет также на фоне временного треппинга в течение 5 мин удалось провести тромбэктомию и клипировать эксцентричную часть гигантской аневризмы с форми-

рованием просвета М1-сегмента правой СМА. Интраоперационных осложнений не наблюдали. В послеоперационном периоде отмечали появление глубокого левостороннего гемипареза. При КТ выявлен небольшой очаг ишемии в области подкорковых ядер справа, что было расценено как нарушение кровообращения в одной из лентикюлостриарных артерий.

По поводу фузиформной частично тромбированной аневризмы бифуркации левой СМА оперирована одна пациентка 57 лет. В ходе операции было выяснено, что, помимо тромбов в теле, стенки аневризмы и выходящие из нее ветви СМА второго порядка имеют значительные уплотнения в виде атеросклеротических бляшек. От попыток выключения данной аневризмы решено воздержаться. Проведено укрепление ее стенок хирургической марлей и клеем «*Omnex*».

В 5 наблюдениях диагностированы фузиформные частично тромбированные аневризмы дистальных ветвей СМА. У 2 пациентов проведено клипирование аневризмы с формированием просвета М2-сегмента СМА после тромбэктомии на фоне временного треппинга. У одной из этих пациенток (наблюдение 9, см. табл. 2) после клипирования отмечали тромбирование артерии дистальнее аневризмы. После прямого удаления рыхлых тромбов из начальных отделов М-сегмента и введения в просвет артерии 25000 МЕ урокиназы проходимость артерии удалось восстановить. После операции наблюдали умеренно выраженные речевые нарушения, значительно регрессировавшие в течение 7 дней.

У 3 пациентов диагностированы фузиформные, большей частью тромбированные аневризмы. От попыток клипирования с реконструкцией несущей артерии решено воздержаться. В одном наблюдении, когда аневризма располагалась в области М4-сегмента СМА, произведен ее треппинг. Во втором наблюдении аневризма локализовалась в области М2-сегмента, и ее треппинг произведен после создания анастомоза между височной ветвью СМА и М3-сегментом СМА (рис. 5). У другой пациентки (наблюдение 10, см. табл. 2) большая аневризма М3-сегмента СМА иссечена и проведено сшивание проксимального и дистального концов сосуда (*in situ* анастомоз). Ввиду значительного натяжения и спазмирования концов анастомоза в месте шва отмечалось формирование тромба. После пункционного введения 50 000 МЕ *mr-proUK* в проксимальный отдел тромбированного сосуда через 1 мин его проходимость восстановилась.

Послеоперационных осложнений во всех трех выше описанных наблюдениях не было.

Среди всех 8 пациентов с фузиформными, частично тромбированными аневризмами СМА неврологический статус после операции не изменился у 5 (62,5%). Умеренное ухудшение (МШР2) отмечено у одной (12,5%) пациентки, выраженное (МШР3 и МШР4) — у 2 (25%) больных с аневризмами в области М1-сегмента СМА. Летальных исходов не было.

Послеоперационное ангиографическое исследование проведено у 6 пациентов. Незначительная

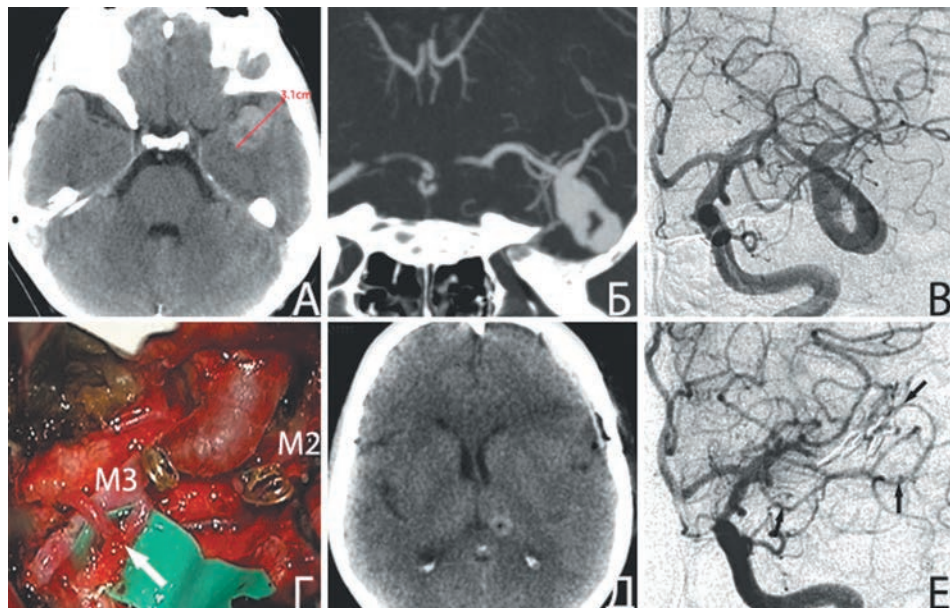


Рис. 5. Треппинг фузиформной частично тромбированной аневризмы М2-сегмента левой СМА после создания анастомоза между височной ветвью и М3-сегментом СМА слева. А — КТ до операции: видно тромбированное тело аневризмы; Б-В — КТ-ангиография и прямая субтракционная ангиография до операции: видна фузиформная (в виде петли) аневризма; Г — интраоперационная фотография: треппинг аневризмы после создания анастомоза (указан стрелкой) по типу «конец в бок»; Д — КТ после операции: отсутствие ишемических нарушений; Е — прямая субтракционная ангиография после операции: полное выключение аневризмы, височная ветвь левой СМА, являющаяся донором дистальных отделов выключенного вместе с аневризмой М2-сегмента, указана стрелками.

Fig. 5. Trapping of fusiform partially thrombosed aneurysm of M2 segment of left MCA after performing the bypass between temporal branch and M3-segment of left MCA. А — Preoperative CT demonstrates the thrombosed aneurysmal body; Б-В — Preoperative CT-angiography and digital subtraction angiography revealed the fusiform (loop-shaped) aneurysm; Г — intraoperative image: aneurysm trapping after “end-to-side” bypass performing (arrow); Д — Postoperative brain CT show no ischemic areas; Е — Postoperative digital subtraction angiography demonstrates the total elimination of aneurysm, arrows show the temporal branch of left MCA which is the donor-artery for distal parts of trapped M2 segment.

функционирующая часть фузиформной аневризмы отмечена только у одного пациента, которому выполнено клипирование аневризмы М1-сегмента с формированием просвета СМА.

Анализ исходов у больных с ИТА

ИТА наблюдали у 10 (18,9%) из 53 пациентов, оперированных по поводу частично тромбированных аневризм СМА. Во всех наблюдениях, где возник тромбоз артерии, выключение аневризмы проводили на фоне временного треппинга. Всего временный треппинг применен у 21 пациента и, соответственно, тромбоз артерий развивался в 47,6% наблюдениях при использовании данной методики.

Если рассмотреть эти случаи в хронологическом порядке, то получается, что у первых двух оперированных пациентов (2006—2007 гг.) для устранения ИТА использовали промывание тромбированных ветвей раствором 0,9% NaCl с добавлением гепарина. В обоих наблюдениях (наблюдения 1 и 8, см. табл. 2) после операции отмечали осложнения.

В третьем наблюдении возникновения ИТА у пациентки, оперированной в 2010 г. (наблюдение 9, см. табл. 2), проводили интраартериальное (через тело вскрытой аневризмы) введение раствора урокиназы. Несмотря на восстановление кровотока в тромбированной ветви левой СМА, после

операции наблюдали умеренно выраженные речевые нарушения.

С 2011 г. при интраоперационном тромбозе ветвей СМА мы применяли пункционное введение *mr-proUK* (Пулолазы).

Дозу *mr-proUK* подбирали эмпирически. В первых 5 наблюдениях (наблюдения 2—4, 7, 10, см. табл. 2) она составляла 35 000—50 000 МЕ. При этом у двух из этих пациентов (наблюдения 2 и 4, см. табл. 2) реканализация тромбированных ветвей не произошла в должной мере, что привело к формированию послеоперационных очагов ишемии. В наблюдениях 5 и 6 (см. табл. 2) доза *mr-proUK* составила 100000 МЕ. У обоих пациентов удалось восстановить проходимость тромбированных М2 ветвей СМА и избежать послеоперационных осложнений (рис. 6).

Из 7 пациентов с ИТА, которым проводили пункционный фибринолиз с *mr-proUK*, без изменений в неврологическом статусе выписаны 5 (71,4%), с умеренным ухудшением (МШР2) — один (14,3%) и с выраженным ухудшением (МШР4) — один (14,3%).

Обсуждение

Согласно опыту НИИ нейрохирургии и данным литературы [6, 16, 17, 19], основной метод лечения

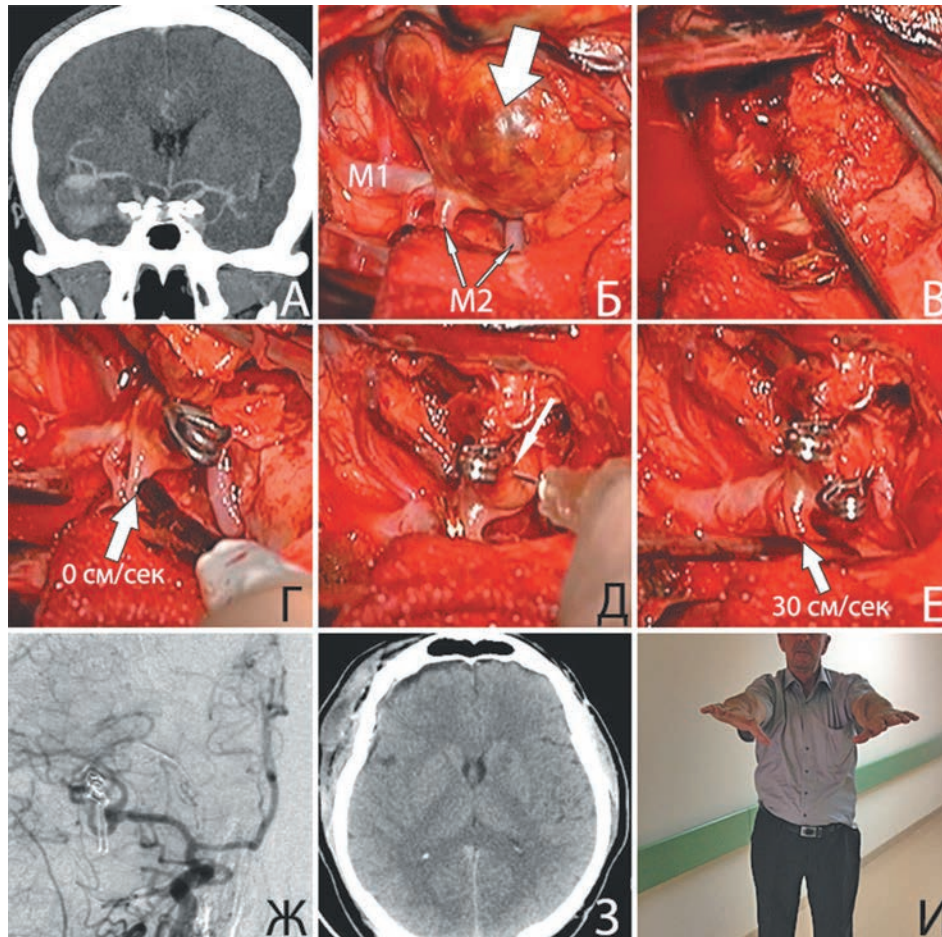


Рис. 6. Пункционное введение mr-proUK в тромбированный M2-сегмент правой СМА у пациента 62 лет. А — КТ-ангиография до операции; Б — интраоперационный вид аневризмы (стрелкой указано тромбированное тело аневризмы); В — тромбэктомия; Г — клипирование шейки. По данным доплерографии (указана стрелкой) отмечено отсутствие кровотока в M2-ветви СМА; Д — пункция в области функционирующей части шейки (указана стрелкой) и введение фибринолитика; Е — восстановление кровотока в M2-сегменте СМА по данным доплерографии (указана стрелкой); Ж — прямая субтракционная ангиография после операции; З — КТ после операции; И — вид пациента после операции.

Fig. 6. Puncture injection of mr-proUK into thrombotic M2 segment of right MCA at patient 62 years old. А — Preoperative CT-angiography; Б — intraoperative appearance of aneurysm (arrow shows the thrombotic aneurysmal body); В — thrombectomy; Г — clipping of aneurysmal neck. There was no blood flow in M2 segment of MCA according to intraoperative dopplerography (arrow) data; Д — puncture of functioning part of aneurysmal neck (arrow) and injection of fibrinolytic agent; Е — the restoration of blood flow in M2-segment of MCA according to intraoperative dopplerography (arrow) data; Ж — postoperative digital subtraction angiography; З — Postoperative brain CT; И — appearance of patient after operation.

больших и гигантских частично тромбированных аневризм СМА — микрохирургическая операция.

Для определения тактики лечения мешотчатых частично тромбированных аневризм СМА в первую очередь следует ориентироваться на отсутствие или наличие тромбов в области шейки [11,17, 21]. На основании этого критерия мы выделили 2 типа аневризм СМА. В первом случае проводили обычное клипирование шейки, во втором — клипирование шейки после предварительной тромбэктомии.

В случаях фузиформных частично тромбированных аневризм СМА тактику операции определяет локализация аневризмы, степень тромбирования ее полости и толщина стенок [11, 17, 19]. Мы считаем, что произвести тромбэктомию и клипирование с формированием просвета артерии возможно только в случаях, где тромбы преимущественно располагаются в области одной из

стенок фузиформной аневризмы. В нашей группе этому критерию в большей степени соответствовали аневризмы M2-сегмента СМА. Проведение данной операции по поводу фузиформных аневризм M1-сегмента СМА в двух наших наблюдениях повлекло выраженные послеоперационные неврологические нарушения.

При фузиформных аневризмах, где тромбы полностью выстилают стенки и, по сути, функционирующим остается только канал, через который течет кровь, провести безопасную тромбэктомию с целью реконструктивного клипирования, на наш взгляд, практически невозможно. Среди микрохирургических методов лечения единственной альтернативой этому может быть создание анастомоза — заместительного или *in situ* [11, 17, 19].

Ближайшие результаты операций показали, что наибольшее число (87,5%) хороших функциональных исходов достигнуто в группе пациентов с

частично тромбированными аневризмами СМА, у которых отсутствовали тромбы в области шейки.

У пациентов с мешотчатыми аневризмами, где тромбы распространялись на область шейки, и у больших с фузиформными частично тромбированными аневризмами хорошие результаты получены в 76,9 и 62,5% случаев соответственно. Несколько большее количество осложнений в данных группах связано с повышенной сложностью проведенных операций, обусловленной необходимостью вскрытия полости аневризм и тромбэктомии.

Характерным интраоперационным осложнением клипирования после тромбэктомии является тромбирование одной или нескольких ветвей СМА. ИТА среди наших пациентов диагностирован у 47,6%, у которых клипирование проводили на фоне временного треппинга.

Важно отличать тромбоз ветви после клипирования шейки аневризмы от внешнего стеноза устья артерии клипсой в результате слишком проксимального ее наложения или окклюзии атеросклеротической бляшкой при сведении клипсой стенок в области шейки аневризмы. Такой конфликт можно устранить установкой дополнительных клипс более дистально и удалением исходной клипсы.

Помимо эмболии, среди возможных механизмов тромбирования артерии после тромбэктомии на фоне временного треппинга можно предположить повышение агрегационных свойств крови в результате высвобождения из тромбов и атеросклеротических бляшек факторов свертывания, анатомическое сужение и спазм артерий. Не исключена альтерация эндотелия артерий в местах установки временных клипс [3, 9, 10], которая может оказаться местом адгезии острого тромба.

Ишемические осложнения после операций по поводу частично тромбированных аневризм чаще диагностируют уже в послеоперационном периоде [10, 14, 21]. Очевидно, что своевременно диагностированный ИТА имеет шанс быть устраненным, в том числе с использованием пункционного введения фибринолитика.

В настоящее время для устранения ИТА в хирургии больших и гигантских частично тромбированных аневризм СМА в НИИ нейрохирургии применяют *mr-proUK* в виде препарата «Пуrolаза».

В отличие от урокиназы, рекомбинантная проурокиназа относится к селективным фибринолитикам, которые действуют преимущественно на свежий тромб, не вызывают системной активации плазминогена и истощения антиплазмина, что существенно снижает риск развития геморрагических осложнений [1, 7, 13].

Пуrolазу применяют как внутривенное средство для лечения тромботических окклюзий коронарных и легочных артерий [5, 20]. Кроме того, были сообщения об успешном интраартериальном введении *r-proUK* при тромбах в средних мозговых артериях [4] и локальном введении препарата на основе *mr-proUK* в мозговую паренхиму при геморрагических инсультах [7, 15, 18].

В случаях ИТА у наших пациентов вместо типичной эндоваскулярной селективной инфузии фибринолитика было принято решение о введе-

нии *mr-proUK* в тромбированный сосуд путем его пункции тонкой иглой непосредственно во время микрохирургической операции. Идея заключалась в уменьшении времени, необходимого для транспортировки большого в рентген-операционную и проведения нейрорадиологических процедур, поскольку длительный период гипоперфузии мог привести к необратимым ишемическим повреждениям мозгового вещества.

У 5 (71,4%) из 7 пациентов пункционное введение *mr-proUK* в тромбированные во время операции ветви СМА позволило восстановить их проходимость и избежать неврологических осложнений. Возможно, в первых наблюдениях, где данная методика оказалась неэффективной, это было связано с меньшей дозой введенного фибринолитика. В настоящее время мы считаем, что оптимальная доза для однократного пункционного введения составляет 100 000 МЕ *mr-proUK*, разведенной в 1–2 мл 0,9% раствора NaCl.

Алгоритм действий во время операции в случае отсутствия кровотока в одной или нескольких ветвях СМА после треппинга, тромбэктомии и клипирования шейки аневризмы, на наш взгляд, должен быть следующим:

1. Убедиться в отсутствии компрессии устья нефункционирующей артерии клипсой и при его наличии произвести репозицию клипсы.

2. Провести аппликацию на нефункционирующую артерию ватников с папаверином, оценить ее проходимость через 1–2 мин с помощью контактной доплерографии или флюоресцентной ангиографии.

3. Пунктировать проксимальные отделы тромбированного сосуда инсулиновым шприцем и ввести фибринолитик (100 000 МЕ *mr-proUK*). Место пункции прижать ватником. Оценить кровоток через 1–2 мин. При отсутствии эффекта или частичном восстановлении кровотока провести повторное пункционное введение препарата в такой же дозе.

4. В случае неэффективности пункционного введения фибринолитика рассмотреть возможность реваскуляризации дистальных отделов тромбированной ветви за счет поверхностной височной артерии или прилежащих артерий СМА.

Следует отметить, что окончательное решение о возможности микрохирургического выключения аневризмы принимают только во время операции, поскольку на дооперационном этапе сложно предсказать степень поражения стенок аневризмы атеросклеротическими бляшками [11, 17, 21].

В случаях, когда принято решение провести тромбэктомию, важно предпринять меры профилактики ИТА: стараться не затягивать время треппинга и удаления тромбов, промывать полость аневризмы перед установкой клипс. В последние годы для устранения возможной окклюзии ветвей СМА фрагментами тромбов и атеросклеротических бляшек после тромбэктомии, перед клипированием мы поочередно открывали бранши дистальных временных клипс. Кровотечение за счет ретроградного кровотока при этом, как правило, незначительное, и существует вероят-

ность вымывания из ветвей СМА окклюзирующих фрагментов тромбов.

Ряд авторов в связи с высоким риском осложнений и смертельного исхода предлагают отказаться от проведения тромбэктомии на фоне треппинга в пользу реваскуляризирующих методик [11, 17]. Наш опыт микрохирургического лечения пациентов с большими и гигантскими частично тромбированными аневризмами СМА показал возможность решения интраоперационных проблем, связанных с тромбозом артерий после тромбэктомии. Это позволило нам избежать летальных исходов и в большинстве случаев добиться хороших исходов.

Заключение

ИТА наблюдали у 18,9% пациентов, оперированных по поводу частично тромбированных аневризм СМА. Основным фактором риска данного осложнения — проведение тромбэктомии на фоне временного треппинга.

Метод пункции стенки тромбированной ветви СМА и инъекции в ее просвет фибринолитика является одним из возможных путей решения данной проблемы с высокой эффективностью. При невозможности восстановления кровотока с помощью медикаментозного фибринолиза следует проводить реваскуляризацию дистальных отделов тромбированной артерии.

СВЕДЕНИЯ ОБ АВТОРАХ:

Элиава Шалва Шалвович — проф., д.м.н., зав. 3-м (сосудистым) отделением НИИ нейрохирургии им. Н.Н. Бурденко,

Пилипенко Юрий Викторович — к.м.н., научный сотрудник 3-го (сосудистого) отделения НИИ нейрохирургии им. Н. Н. Бурденко, e-mail: upilipenko@nsi.ru

Шехтман Олег Дмитриевич — к.м.н., старший научный сотрудник 3-го (сосудистого) отделения НИИ нейрохирургии им. Н. Н. Бурденко,

Лукшин Василий Андреевич — к.м.н., старший научный сотрудник 4-го (сосудистого) отделения НИИ нейрохирургии им. Н. Н. Бурденко,

Коновалов Антон Николаевич — клинический ординатор 3-го (сосудистого) отделения НИИ нейрохирургии им. Н. Н. Бурденко

ЛИТЕРАТУРА

1. *Credo R.B., Burke S.E.* Fibrinolytic mechanism, biochemistry, and preclinical pharmacology of recombinant prourokinase. // *J. Vasc. Interv. Radiol.* — 1995. — №6. — P. 8—18.
2. *Drake C.G.* Giant intracranial aneurysms: experience with surgical treatment in 174 cases. // *Clin. Neurosurg.* — 1979. — Vol. 26. — P. 12—95.
3. *Dujovny M., Osgood C.P., Barrionuevo P.J., Perlin A., Kossovsky N.* SEM evaluation of endothelial damage following temporary middle cerebral artery occlusion in dogs. // *J. Neurosurg.* — 1978. — Vol. 48. — P. 42 — 48.
4. *Furlan A., Higashida R., Wechsler L., Gent M., Rowley H., Kase C., Pessin M., Ahuja A., Callahan F., Clark W.M., Silver F., Rivera F.* Intra-arterial prourokinase for acute ischemic stroke. The PROACT Study: a randomized controlled. // *JAMA.* — 1999. — Vol. 282. — P. 2003 — 2011.
5. *Karpenko A.A., Starosotskaya M.V., Chernyavsky M.A., Chernyavsky A.M., Belogurov A.A., Del'ver E.P.* Thrombolytic therapy of acute massive thromboembolism of the pulmonary artery with the use of recombinant prourokinase // *Phlebologiya.* — 2010. — Vol. 4. — P. 16 — 20. [Article in Russian]
6. *Kato Y., Sano H., Imizu S., Yoneda M., Viral M., Nagata J., Kanno T.* Surgical strategies for treatment of giant or large intracranial aneurysms: our experience with 139 cases. // *Minim. Invasive. Neurosurg.* — 2003. — Vol. 46, №6. — P. 339—343.
7. *Krylov V.V., Burov S.A., Galankina I.E., Dash'yan V.G.* Local fibrinolysis in the surgery of intracranial hemorrhages. // *Neirokhirurgiya.* — 2006. — №3. — P. 4—12. [Article in Russian]
8. *Krylov V.V., Klimov A.B., Polunina N.A.* Morphological, clinical, diagnostic features and the treatment of patients with giant brain aneurysms // *Zh. Nevrol. Psikhiatr. Im. S. S. Korsakova.* — 2011. — Vol. 111., №6. — P. 15—22. [Article in Russian]
9. *Kьhnel T.S., Mьller G.H.* Experimental animal studies of clip-induced microvascular trauma. // *Microsurgery.* — 2004. — Vol. 24., №3. — P. 241—247.
10. *Lavine S.D., Masri L.S., Levy M.L., Giannotta S.L.* Temporary occlusion of the middle cerebral artery in intracranial aneurysm surgery: time limitation and advantage of brain protection. // *J. Neurosurg.* — 1997. — Vol. 87., №6. — P. 817—824.
11. *Lawton M.T., Hinojosa A.Q., Chang E.F., Yu T.* Thrombotic intracranial aneurysms: Classification scheme and management strategies in 68 patients. // *Neurosurgery.* — 2005. — Vol. 56. — P. 441—454.
12. *O'Neill M, Hope T., Thomson G.* Giant intracranial aneurysms: diagnosis with special reference to computerized tomography. // *Clin. Radiology.* — 1980. — Vol. 31. — P. 27—39.
13. *Ouriel K., Kandarpa K., Schuerr D.M., Hultquist M., Hodkinson G., Wallin B.* Prourokinase versus urokinase for recanalization of peripheral occlusions, safety and efficacy: the PURPOSE trial. // *J. Vasc. Interv. Radiol.* — 1999. — Vol. 10, №8. — P. 1083 — 1091.
14. *Pilipenko Yu.V., Ёl'itava Sh.Sh., Iakovlev S.B., Belousova O.B., Buklina S.B., Arustomian S.R., Mikeladze K.G., Bondarenko A.A., Bykanov A.E.* The analysis of complications of surgical treatment of brain aneurysms in patients operated on in the late posthemorrhagic period. // *Zh. Vopr. Neurokhir. Im. N.N. Burdenko.* — 2014. — Vol. 78, №2. — P. 32 — 38. [Article in Russian]
15. *Pilipenko Yu.V., Eliava Sh.Sh., Shekhtman O.D., Kheireddin A.S.* Local fibrinolysis of non-traumatic intracerebral and intraventricular hemorrhage. // *Zh. Vopr. Neurokhir. Im. N.N. Burdenko.* — 2012. — Vol. 76., №6. — P. 3 — 12. [Article in Russian]
16. *Rodríguez—Hernández A., Sughrue M.E., Akhavan S., Habdank—Kolaczowski J., Lawton M.T.* Current management of middle cerebral artery aneurysms: surgical results with a «clip first» policy. // *Neurosurgery.* — 2013 — Vol. 72., №3. — P. 415 — 427.
17. *Sano H., Kato Y., Sahnkar K., Kanaoka N., Hayakawa M., Katada K., Kanno T.* Treatment and results of partially thrombosed giant aneurysms. // *Neurol. Med. Chir.* — 1998. — Vol. 38. — P. 58 — 61.
18. *Saribekian A.S., Arzamastsev E.V., Bibilashvili R.Sh., Golubykh V.L., Belogurov A.A., Poliakova L.N., Ponomarev V.A.* Local fibrinolysis of hypertensive intracerebral hematomas. // *Zh. Vopr. Neurokhir. Im. N.N. Burdenko.* — 2008. — Vol. 3. — P. 14 — 19. [Article in Russian]
19. *Shi Z.S., Ziegler J., Duckwiler G.R., Jahan R., Frazee J., Ausman J.I., Martin N.A., Vicuela F.* Management of giant middle cerebral artery aneurysms with incorporated branches: partial endovascular coiling or combined extracranial—intracranial bypass—a team approach. // *Neurosurgery.* — 2009. — Vol. 65., №6. — P. 121 — 129.
20. *Trukhanova I. G.* Experience of treatment with recombinant prourokinase in patients with acute coronary syndrome at prehospital stage. // *Klinicheskaya. Farmakologiya. i. terapiya.* — 2010. — Vol.19., №3. — P. 60 — 65. [Article in Russian]
21. *Uede T., Ohtaki M., Tanabe S., Hashi K.* Direct surgical management of giant and large intracerebral aneurysms, associated with intraluminal thrombus and/or atherosclerotic thickening of aneurysmal neck. // *No. Shinkei. Geka.* — 1997. — Vol. 25, №11. — P.1007 — 1015.
22. *Whittle I.R., Dorsch N.W., Besser M.* Spontaneous thrombosis in giant intracranial aneurysms. // *J. Neurol. Neurosurg. Psychiatry.* — 1982 — Vol. 45. — P. 1040 — 1047.